

徒手筋力テスト (MMT)



ID :

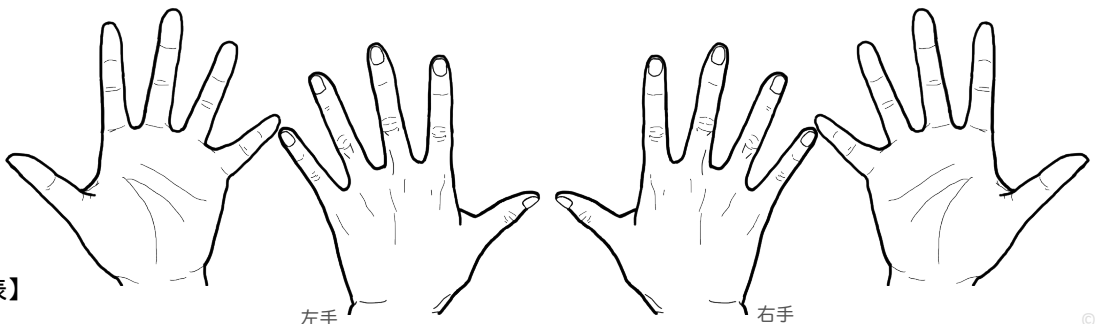
氏名 :

検査者氏名 :

年 年 年 年 年 年 年 年 年 年 年 年 年 年

検査部位		/	/	/	/	/	/	/	/	/	/	/	/	/
橈骨神経麻痺の徴候	下垂手 手関節背屈・手指MP関節の伸展障害 橈骨神経高位麻痺(上腕レベルの損傷)	右												
		左												
	下垂指 指MP関節の伸展障害 橈骨神経下位麻痺(前腕～前腕以遠レベルの損傷)	右												
		左												
	感覚障害(しびれ) 【橈骨神経深枝・母指～中指背側知覚枝】手背面の母指IP関節・示指のIP関節・中指DIP関節・環指DIP関節・橈側～同領域の手関節周辺あたり	右												
		左												
	筋肉の萎縮 長橈側手根伸筋・短橈側手根伸筋・総指伸筋の萎縮	右												
		左												
	ティネル兆候 特定の部位を叩くと橈骨神経領域(手背の橈側)にしびれ・痛みがひびく	右												
		左												
高位麻痺 低位麻痺も併せて評価	肘関節屈曲(前腕回内位) 主動作筋:上腕筋(外側頭・橈骨神経:C7) (筋皮神経:C5~C6) 注:二重神経支配	右												
		左												
	肘関節屈曲(前腕中間位) 主動作筋:・腕頭骨筋(橈骨神経:C5~C6)	右												
		左												
肘関節伸展 主動作筋:上腕三頭筋(橈骨神経:C6~C8) 注:C6-外側頭・C7-長頭・C8-内側頭 肘筋(橈骨神経:C7~C8・皮膚はT1)	右													
	左													
手関節伸展(橈側への背屈) 主動作筋:・長橈側手根伸筋(橈骨神経:C5~C7) ・短橈側手根伸筋(橈骨神経:C7~C8) 注:長橈側手根伸筋の障害	右													
	左													
後骨間神経麻痺 (低位麻痺) 別称:回外筋症候群 別称:橈骨神経深枝麻痺 別称:橈骨管症候群	前腕回外 主動作筋:回外筋(橈骨神経:C6~C7) 上腕二頭筋(筋皮神経:C5~C6)	右												
		左												
	手関節伸展(尺側への背屈) 主動作筋:尺側手根伸筋(橈骨神経:C7~C8)	右												
		左												
	手指伸展 主動作筋: ・総指伸筋(橈骨神経:C7~C8) ・固有示指伸筋(橈骨神経:C7~C8) ・固有小指伸筋(橈骨神経:C7~C8)	右	総: II: V:	総: II: V:	総: II: V:	総: II: V:	総: II: V:	総: II: V:	総: II: V:	総: II: V:	総: II: V:	総: II: V:	総: II: V:	総: II: V:
		左	総: II: V:	総: II: V:	総: II: V:	総: II: V:	総: II: V:	総: II: V:	総: II: V:	総: II: V:	総: II: V:	総: II: V:	総: II: V:	総: II: V:
	母指MP関節伸展 主動作筋:短母指伸筋(橈骨神経:C7~C8)	右												
		左												
	母指IP関節伸展 主動作筋:・長母指外転筋(橈骨神経:C7~C8)	右												
		左												
浅枝麻痺 (低位麻痺)	手関節伸展(橈側への背屈) 主動作筋:・長橈側手根伸筋(橈骨神経:C6~C7) ・短橈側手根伸筋(橈骨神経:C7~C8) 注:短橈側手根伸筋の障害	右												
		左												
【補足】 橈骨神経母指～中指背側知覚枝 手背面の母指IP関節・示指DIP関節・中指DIP関節・環指DIP関節橈側～同領域の手関節周辺あたり	右													
	左													
	右													
	左													

注:髄節レベルは諸説あり
:*印は橈骨神経領域の評価対象筋



【橈骨神経麻痺版MMT評価表】