

徒手筋力テスト (MMT)



ID :

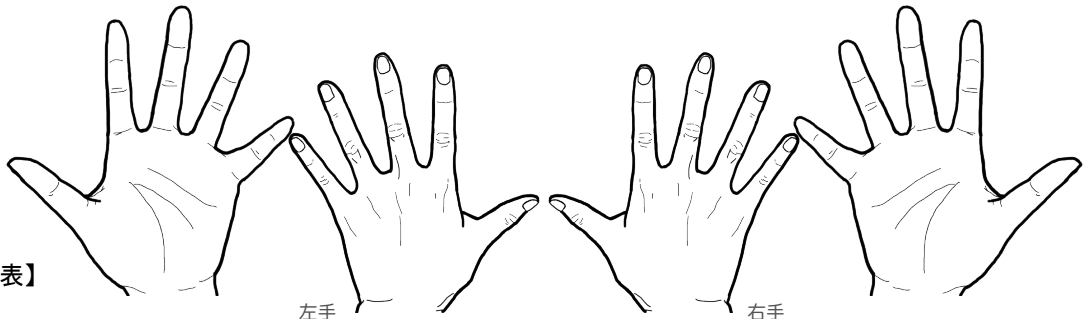
氏名 :

検査者氏名 :

年 年 年 年 年 年 年 年 年 年 年 年 年 年

検査部位		/	/	/	/	/	/	/	/	/	/	/	/
正中神経麻痺の徴候	猿手・祈祷手 母指・示指・中指の屈曲障害 対立運動障害	右											
		左											
	パーフェクトOテスト 母指IP関節・示指DIP関節の屈曲障害(涙のしずくサイン - 前骨間神経麻痺) きれいな丸が作れない(手根管症候群)	右											
		左											
	感覚障害(しびれ) 母指・示指・中指・環指側(手根管症候群) 手根管症候群領域の手掌面(円回内筋症候群)	右											
		左											
円回内筋症候群 (高位麻痺) 手根管症候群の項目も併せて評価	母指球筋の萎縮 短母指外転筋・短母指屈筋・母指対立筋 (正中神経支配) 注: 母指内転筋は尺骨神経支配	右											
		左											
	ティネル兆候 特定の部位を叩くと正中神経領域(母指・示指・中指・環指側)にしびれ・痛みがひびく : 手根管(手根管症候群) : 円回内筋(円回内筋症候群)など	右											
		左											
	ファレンテスト 手関節掌屈位で1分以内に、しびれ・痛みが増強	右											
		左											
前腕回内	前腕回内 主動作筋: *円回内筋(正中神経:C6~C7) - 高位麻痺 方形回内筋(正中神経:C7~C8) - 低位麻痺(前骨間神経麻痺)	右											
		左											
	手関節掌屈 主動作筋: *橈側手根屈筋(正中神経:C6~C7) 尺側手根屈筋(尺骨神経:C7~T1) 長掌筋(正中神経:C7~C8)	右											
		左											
	手指PIP関節屈曲 主動作筋: *深指屈筋(正中神経:C8~T1) II(示指)~V(小指)まであり	右 II: II: II: II: II: II: II: II: II: II: II: II: III: III: III: III: III: III: III: III: III: III: III: III: IV: IV: IV: IV: IV: IV: IV: IV: IV: IV: IV: IV: V: V: V: V: V: V: V: V: V: V: V: V:											
		左 II: II: II: II: II: II: II: II: II: II: II: II: III: III: III: III: III: III: III: III: III: III: III: III: IV: IV: IV: IV: IV: IV: IV: IV: IV: IV: IV: IV: V: V: V: V: V: V: V: V: V: V: V: V:											
母指IP関節屈曲 主動作筋: *長母指屈筋(正中神経:C8~T1)	右												
	左												
前骨間神経麻痺 (低位麻痺)	前腕回内 主動作筋: *円回内筋(正中神経:C6~C7) - 高位麻痺 方形回内筋(正中神経:C7~C8) - 低位麻痺(前骨間神経麻痺)	右											
		左											
	手指DIP関節屈曲 主動作筋: *深指屈筋(正中神経:C8~T1) 前骨間神経はII(示指)~III(中指)を支配	右 II: II: II: II: II: II: II: II: II: II: II: II: III: III: III: III: III: III: III: III: III: III: III: III: 左 II: II: II: II: II: II: II: II: II: II: II: II: III: III: III: III: III: III: III: III: III: III: III: III:											
		左 II: II: II: II: II: II: II: II: II: II: II: II: III: III: III: III: III: III: III: III: III: III: III: III: 右 II: II: II: II: II: II: II: II: II: II: II: II: III: III: III: III: III: III: III: III: III: III: III: III:											
	母指IP関節屈曲 主動作筋: *長母指屈筋(正中神経:C8~T1)	右											
		左											
手根管症候群 (低位麻痺)	手指MP関節屈曲 主動作筋: *虫様筋(正中神経:C8~T1) II(示指:第1虫様筋)~III(中指:第2虫様筋)を支配	右 II: II: II: II: II: II: II: II: II: II: II: II: III: III: III: III: III: III: III: III: III: III: III: III: 左 II: II: II: II: II: II: II: II: II: II: II: II: III: III: III: III: III: III: III: III: III: III: III: III:											
		左 II: II: II: II: II: II: II: II: II: II: II: II: III: III: III: III: III: III: III: III: III: III: III: III: 右 II: II: II: II: II: II: II: II: II: II: II: II: III: III: III: III: III: III: III: III: III: III: III: III:											
	母指MP関節屈曲 主動作筋: 短母指屈筋(正中神経:C8~T1) (深頭: 尺骨神経:C8~T1)	右											
		左											
	母指外転(CM関節掌側外転) 主動作筋: *短母指外転筋(正中神経:C8~T1)	右											
		左											

注: 髄節レベルは諸説あり
*:印は正中神経領域の評価対象筋



【正中神経麻痺版MMT評価表】